

CeLeMaSche

OCD

Osteocondrite dissecante  
scapolo omerale

Dott Ferdinando Asnaghi

DVM - Specialist CMPA Orthopedic

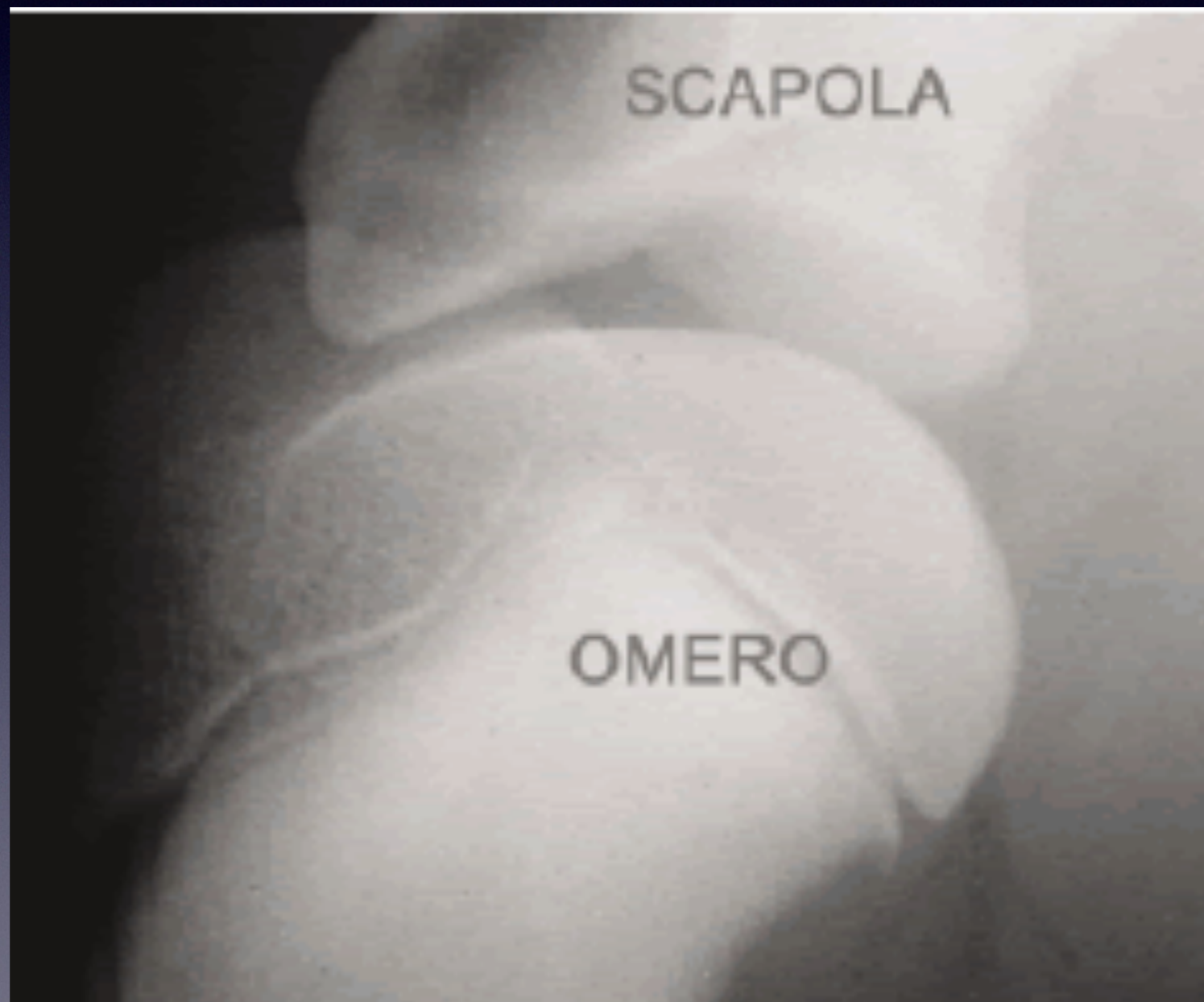
FCI-ENCI Evaluator HD ED

LPD Lux Patella. OCD

Judge FCI All Breeds

Member FCI Standard Commission

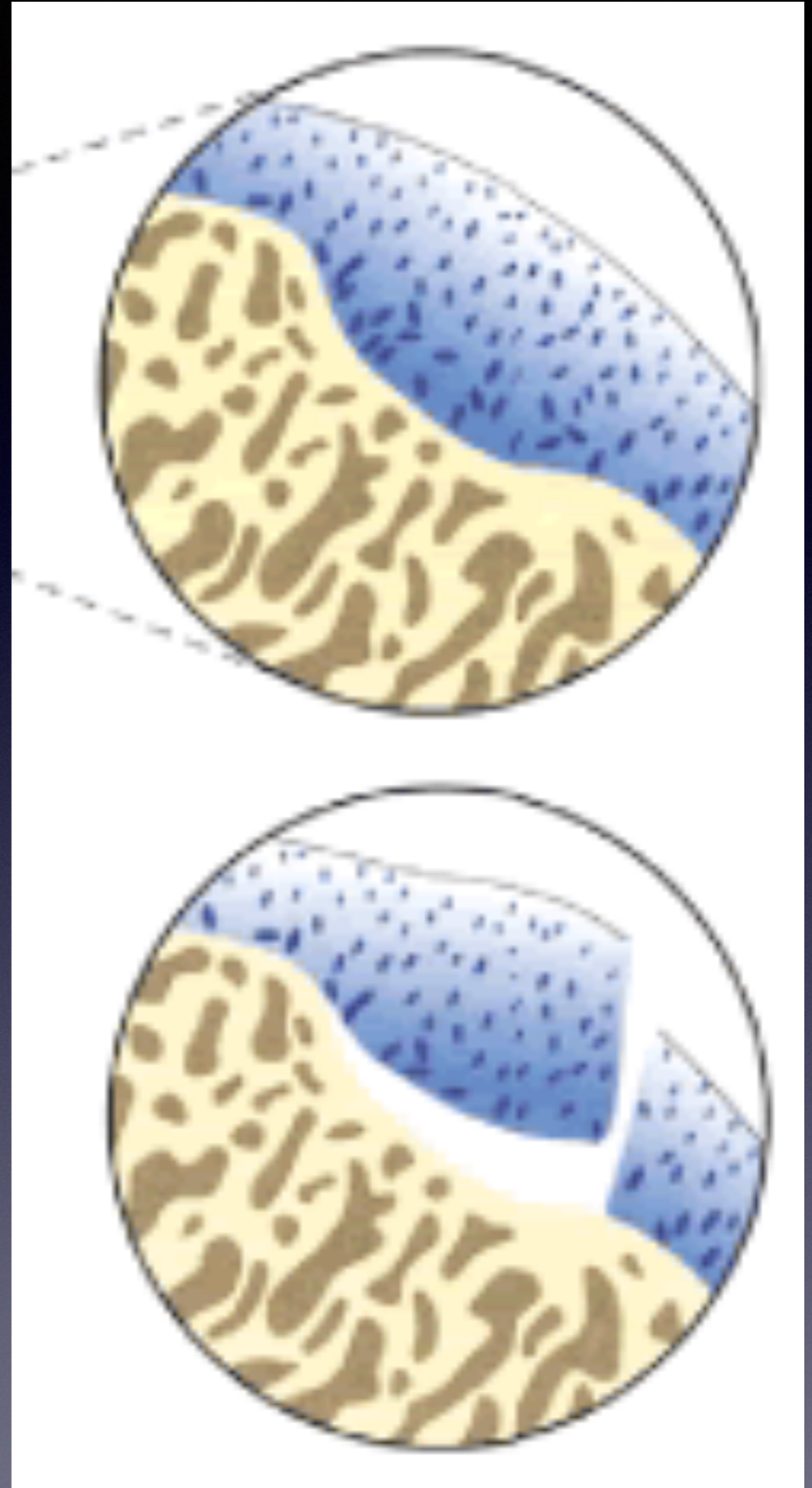
# LA SCAPOLO OMERALE



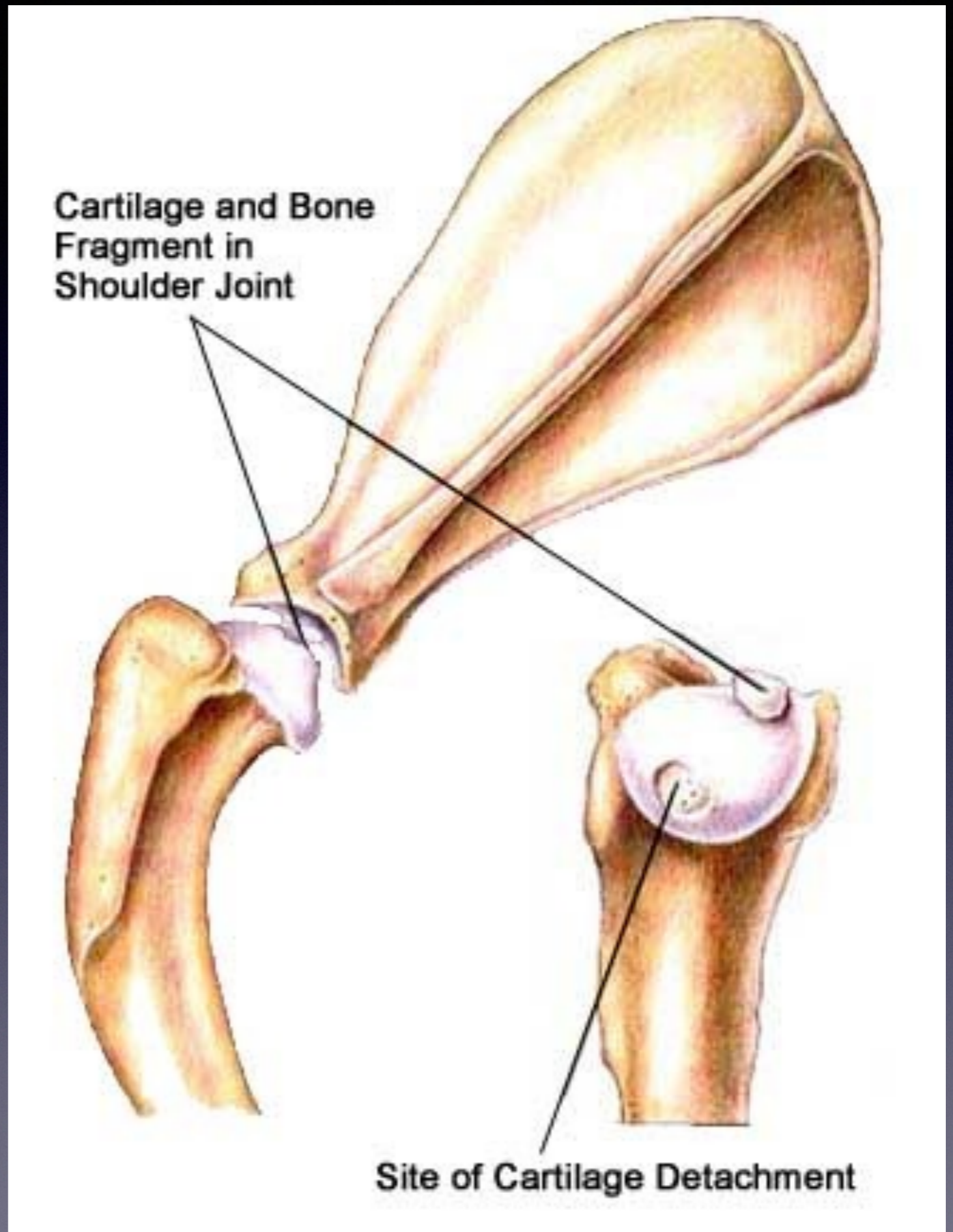
# OCD eziopatogenesi

- **Aumento spessore cartilagine e difetto di maturazione**
- **Ridotto apporto nutritizio e degenerazione**
- **Fissurazione per microtraumi e liquido sinoviale che si insinua sotto la cartilagine**
- **Distacco della porzione di cartilagine**

# OCD



# OCD



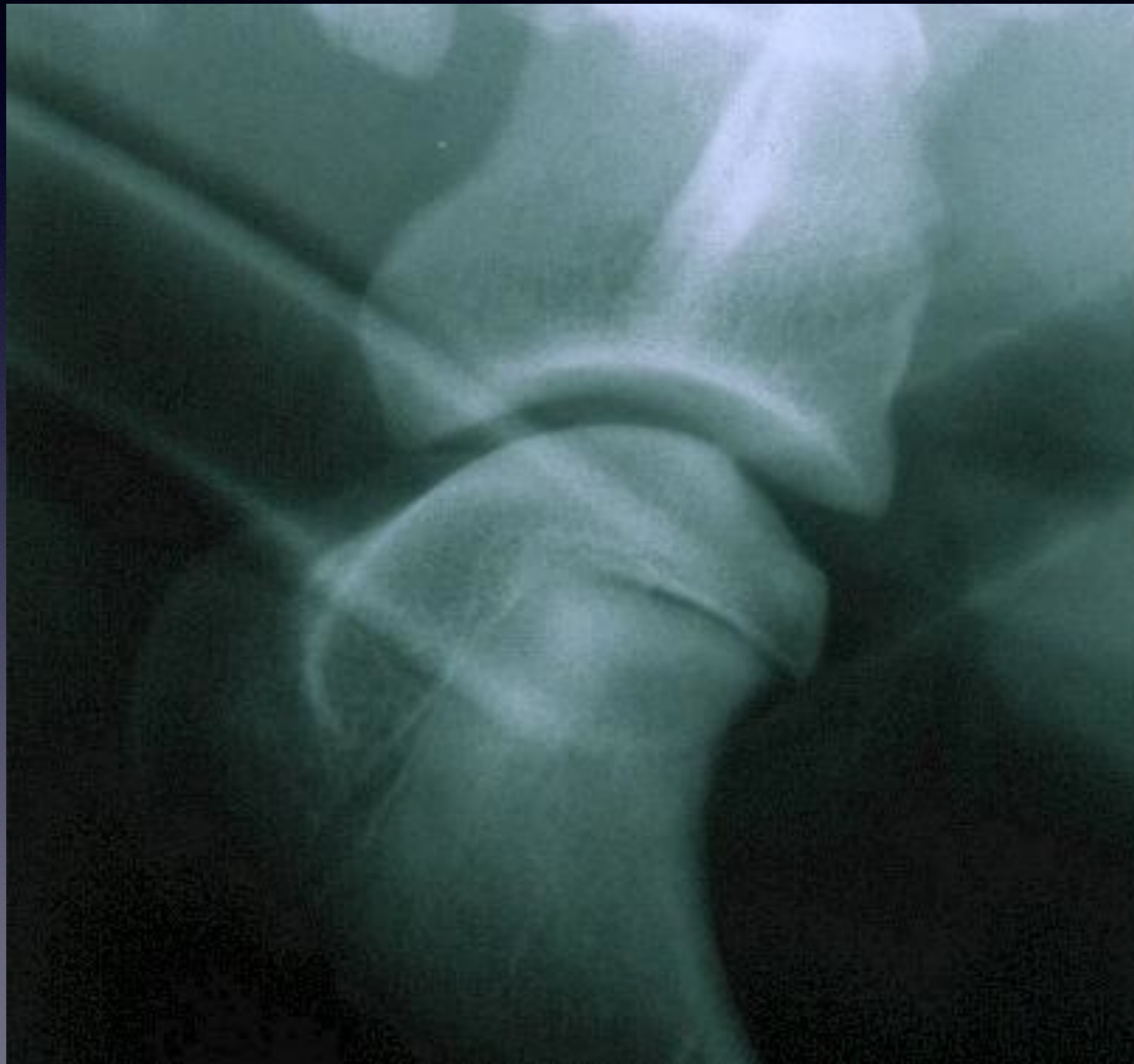# OCD cause

- **PREDISPOSIZIONE GENETICA**
- **Sovralimentazione con eccesso di integrazione di Calcio**
- **PATOLOGIA DELLE RAZZE DI TAGLIA GRANDE O GIGANTE.**

# L'esame radiografico

- **Si esegue in anestesia generale o sedazione profonda**
- **Una rx in proiezione medio laterale dell'articolazione scapolo omerale**

# segni radiologici di OCD





# Terapia chirurgica

- **Courettage della porzione di OCD eseguita o in artroscopia o in artrotomia tradizionale.**
- **Risultati molto soggettivi ed assolutamente INCOSTANTI.**

# LA CERTIFICAZIONE

- **Compilare tutta la pratica Celemasche come per l'esame ED**
- **Nelle note del modulo ED scrivere:**
  - **- OCD dx ..... ( neg o pos )**
  - **- OCD sin .....**
- **Inviare il tutto a Celemasche.**